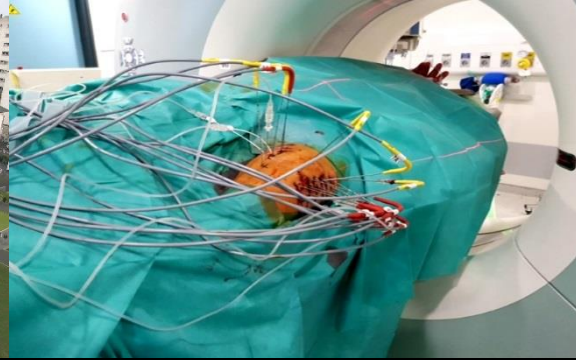

Cryoablation

Depuis 2020 au CHU de Rennes...

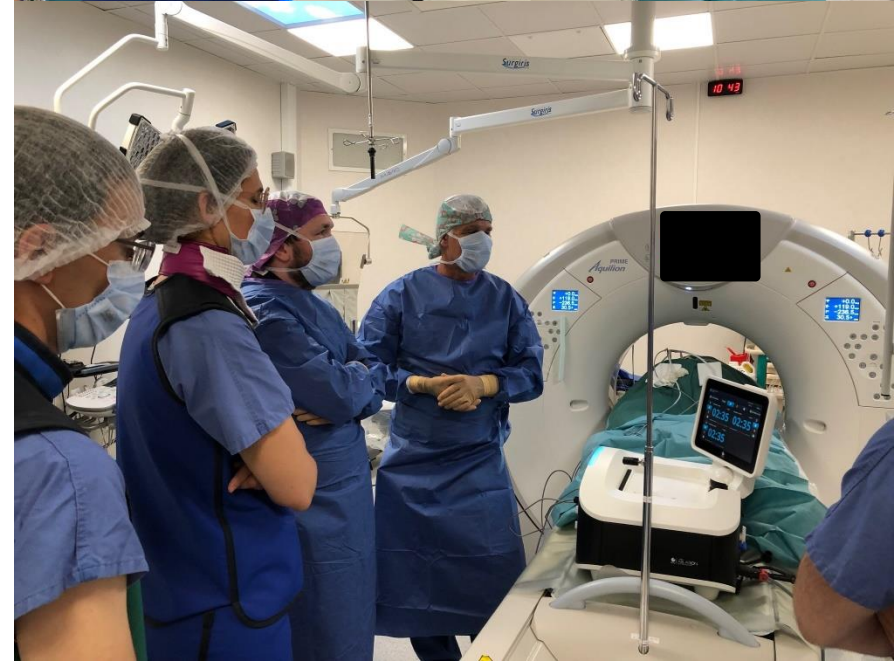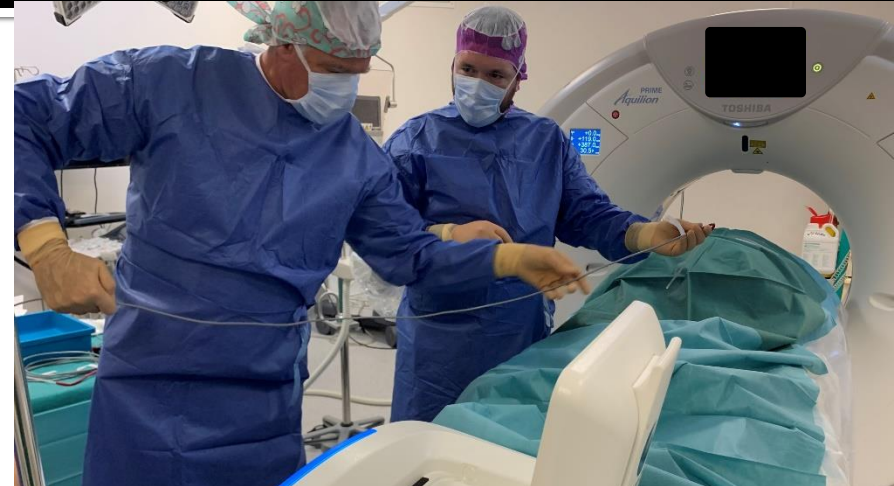Dr Marc-Antoine JEGONDAY

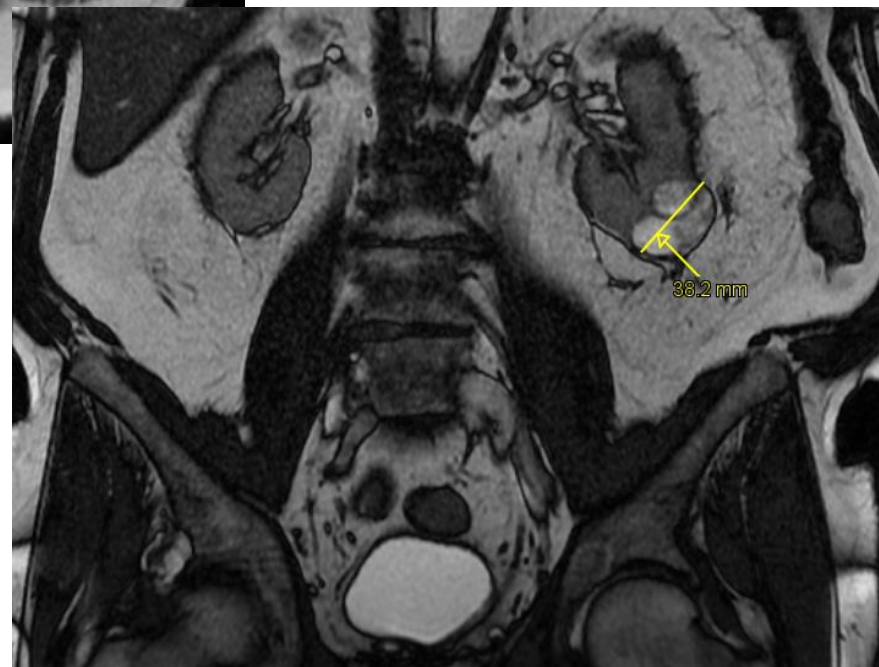
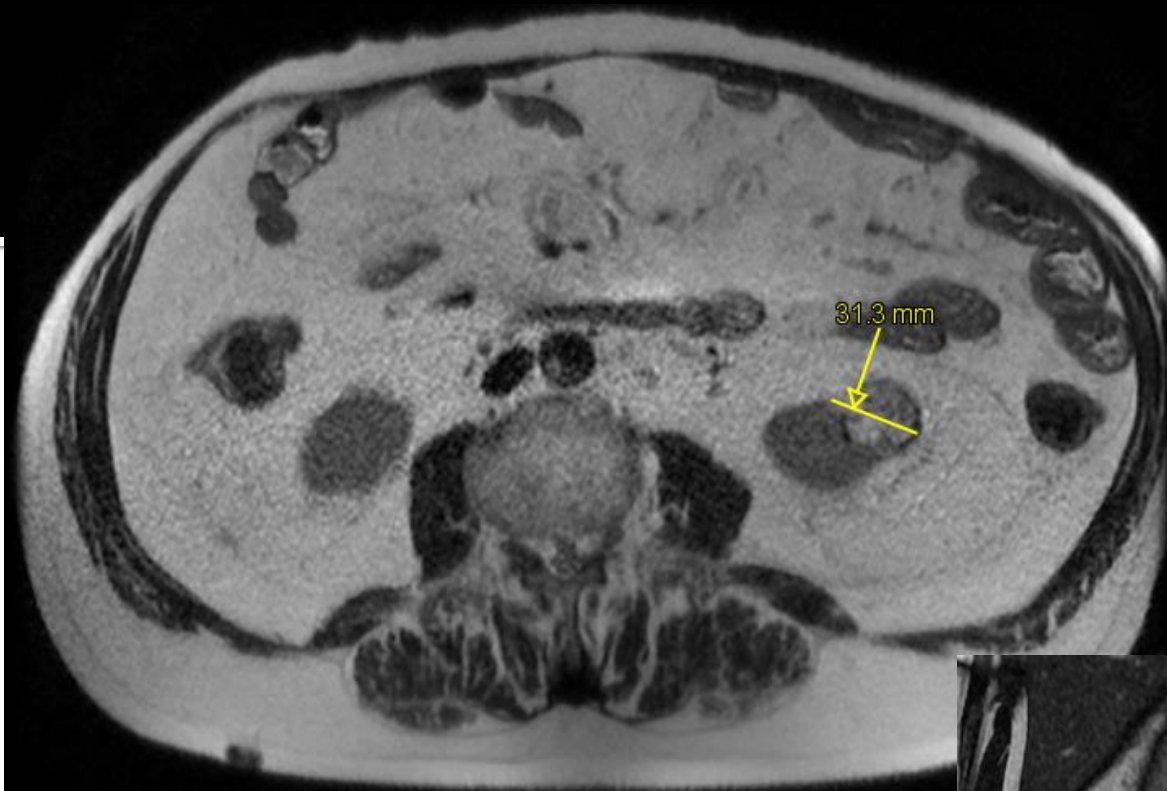
Imagerie Abdominale Diagnostique et Interventionnelle
Service de Radiologie et d'Imagerie Médicale
CHU Pontchaillou - Rennes

Cryoablation au CHU de Rennes

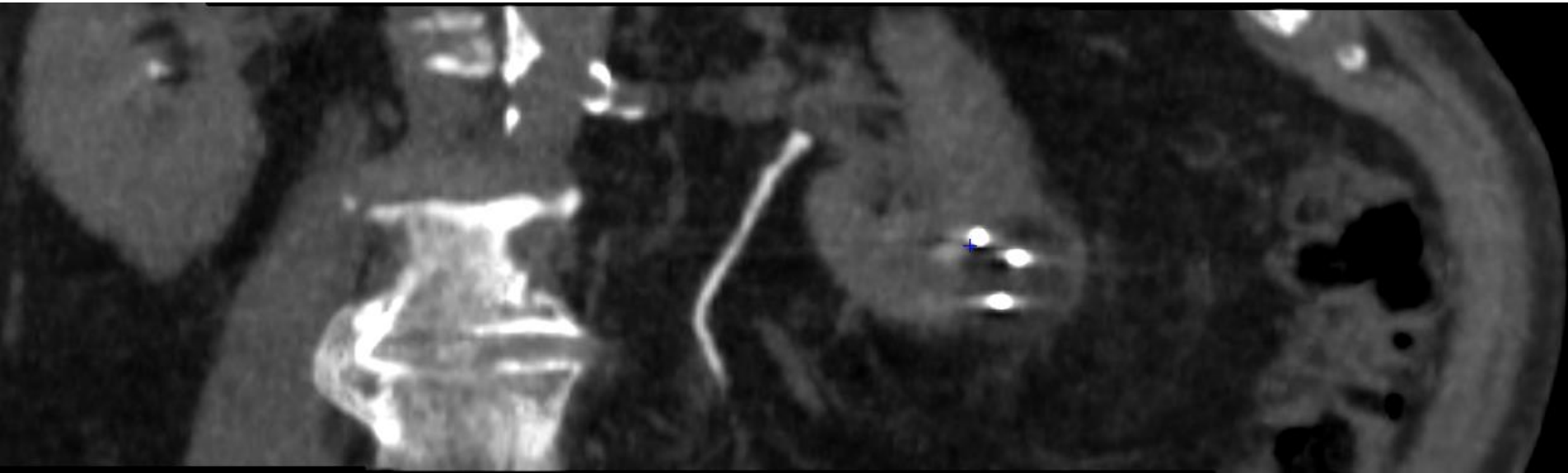
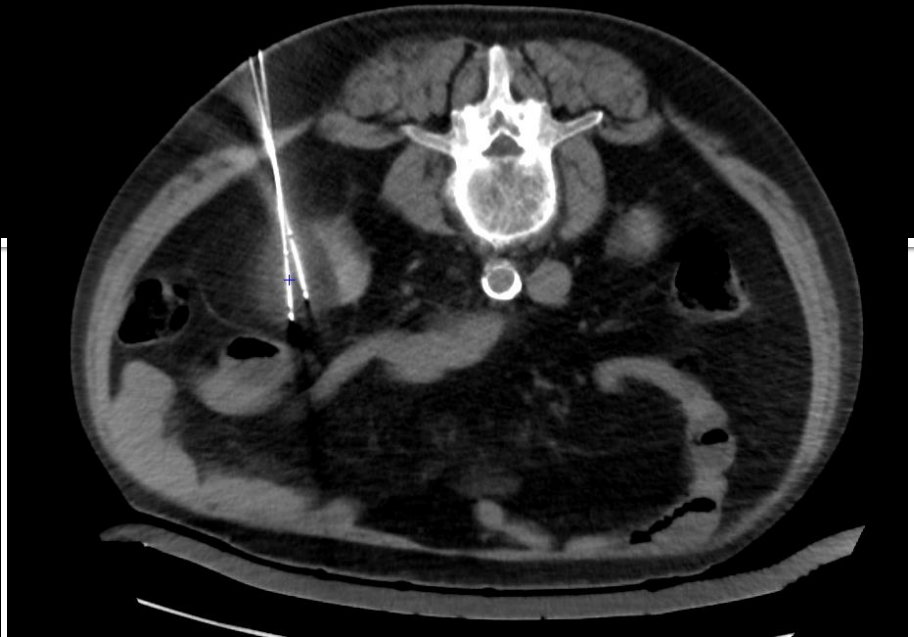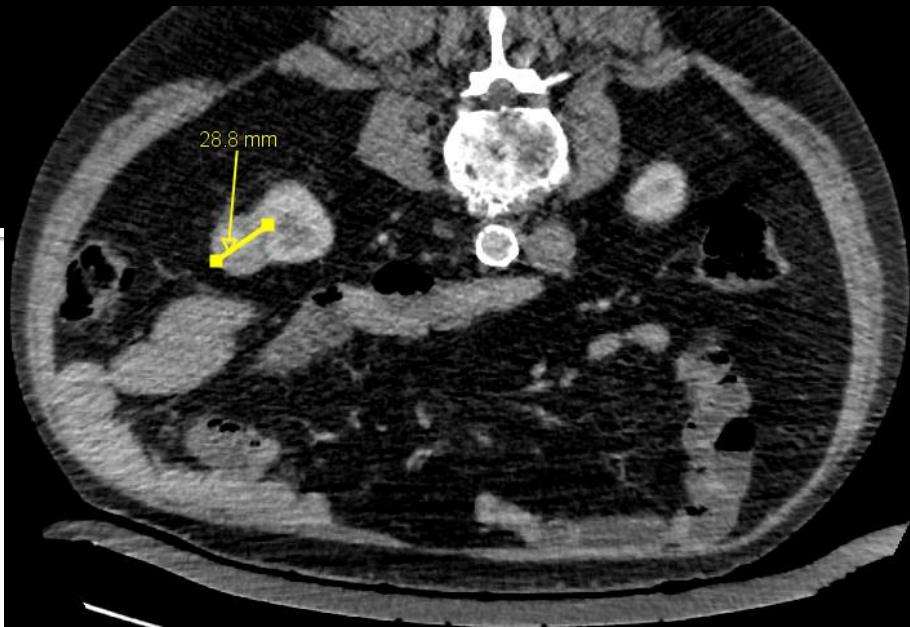
■ Juillet 2020 :

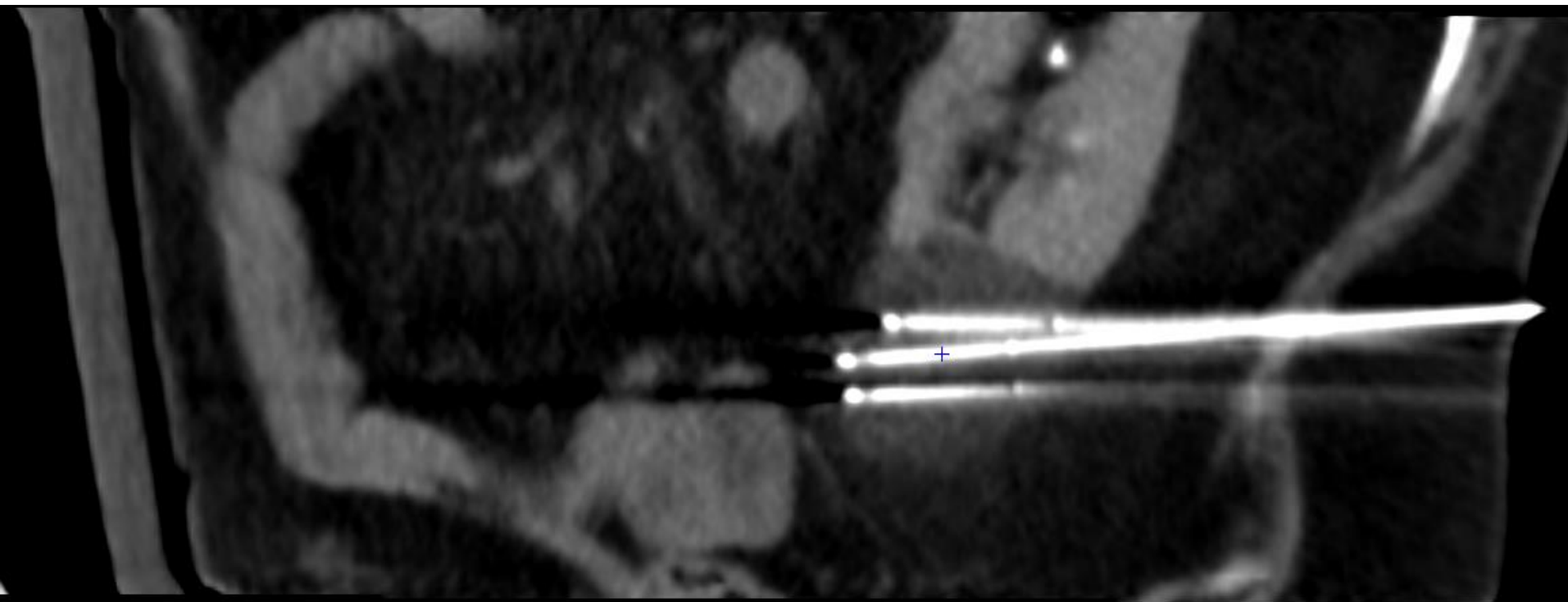
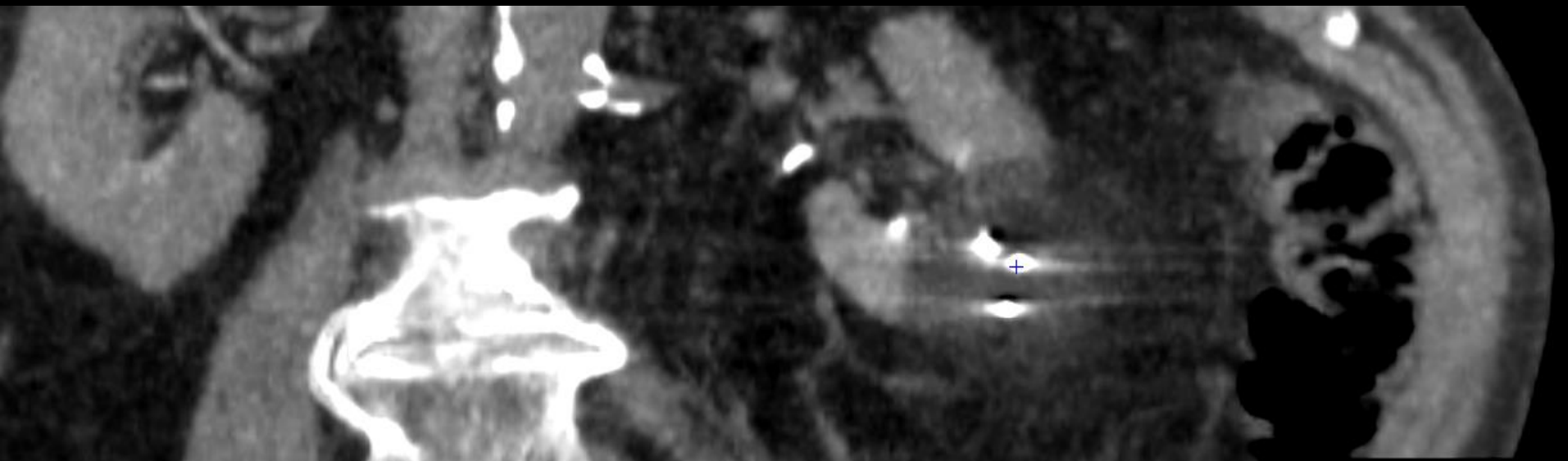
- Démarrage de l'activité
- Accompagnement : Pr De Kerviler (AP-HP Saint-Louis) lors de la 1ère session
- Autonomie depuis
- Indications rénales

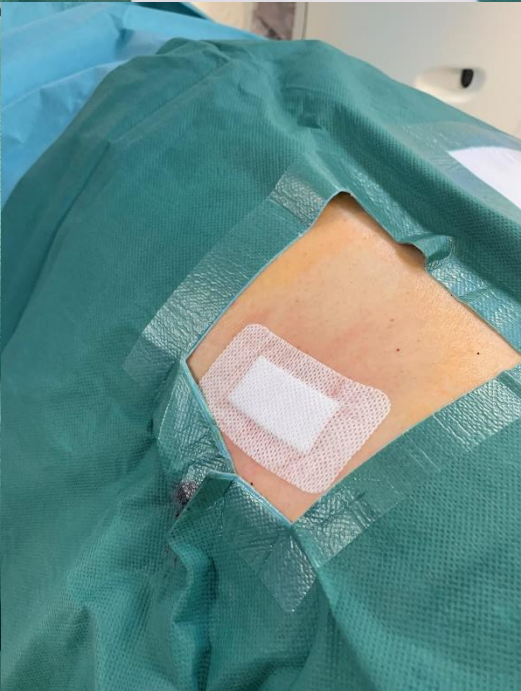
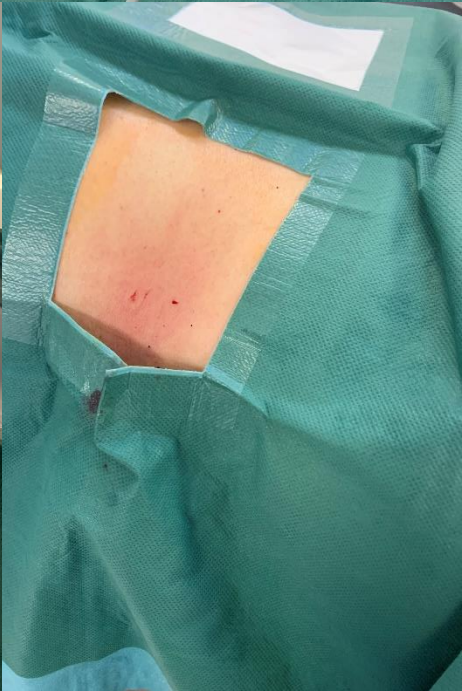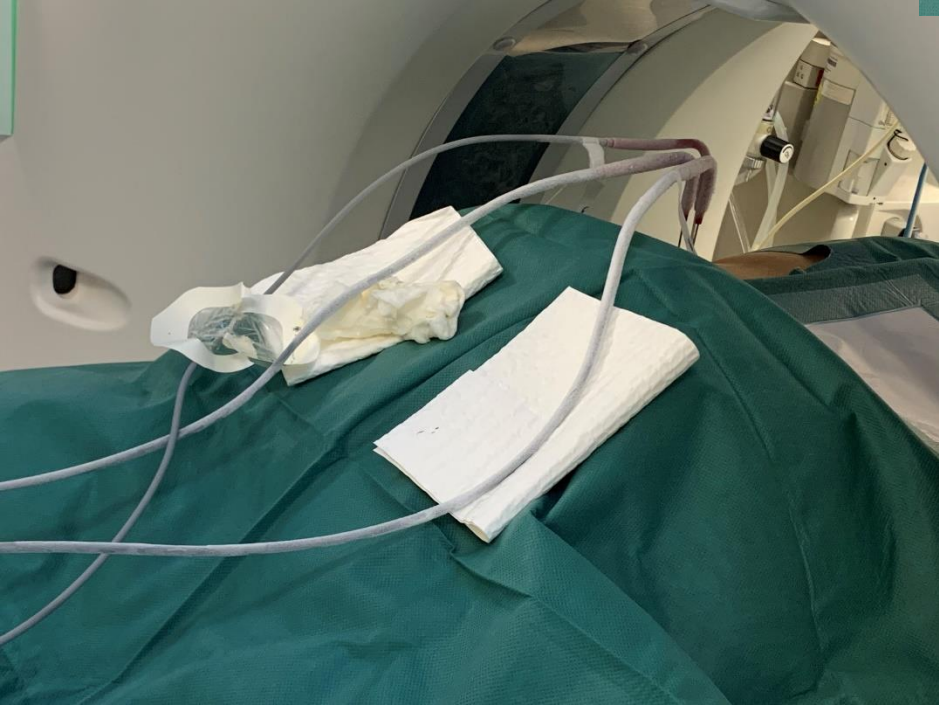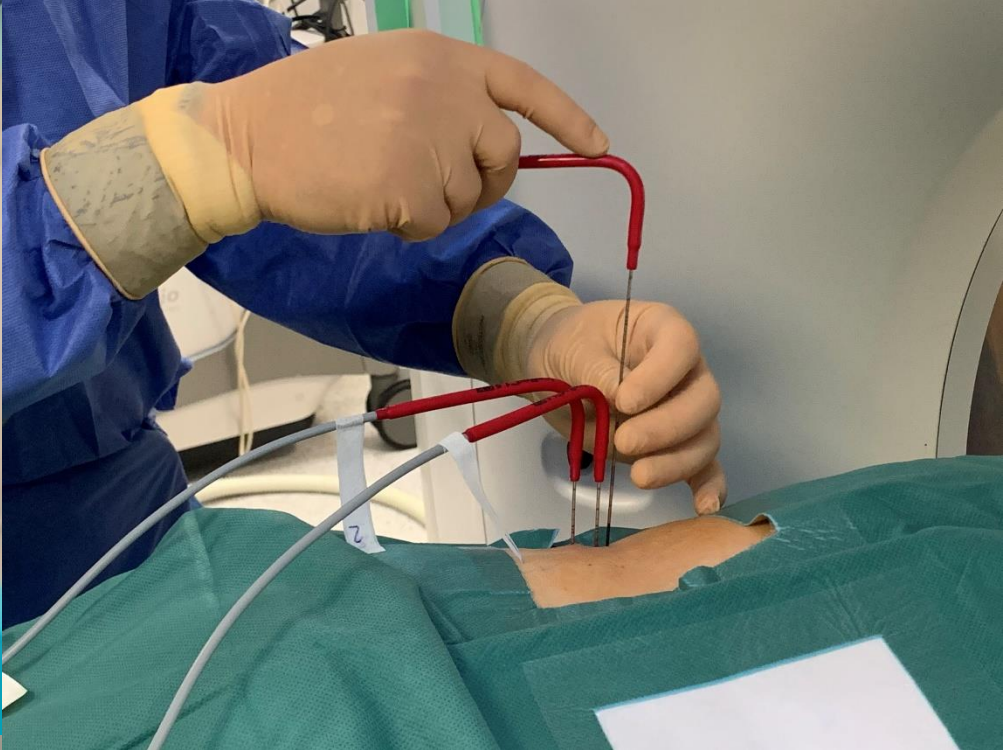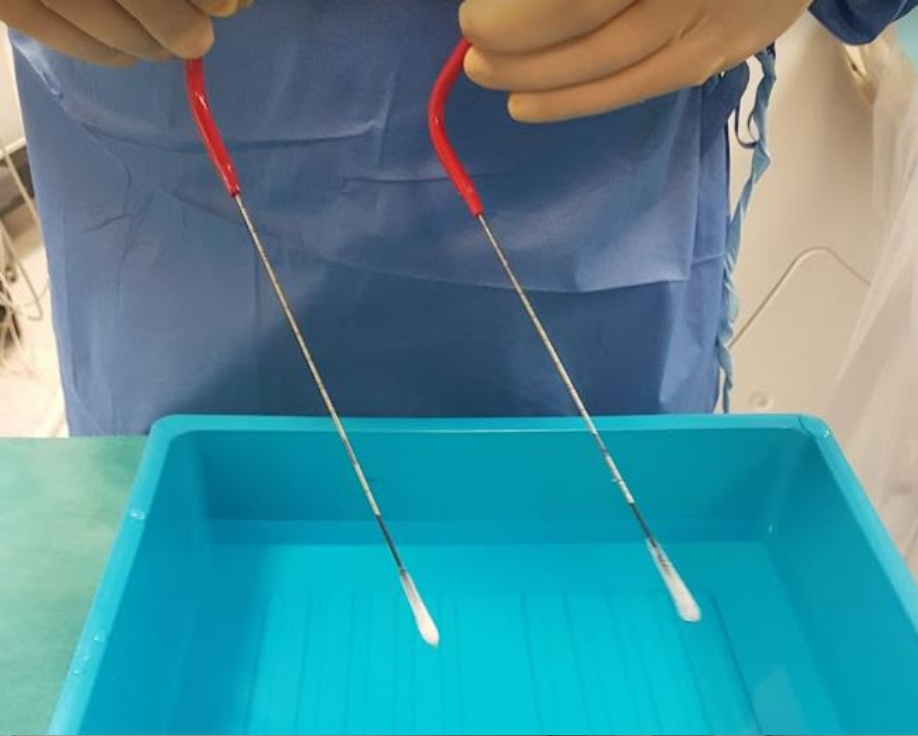


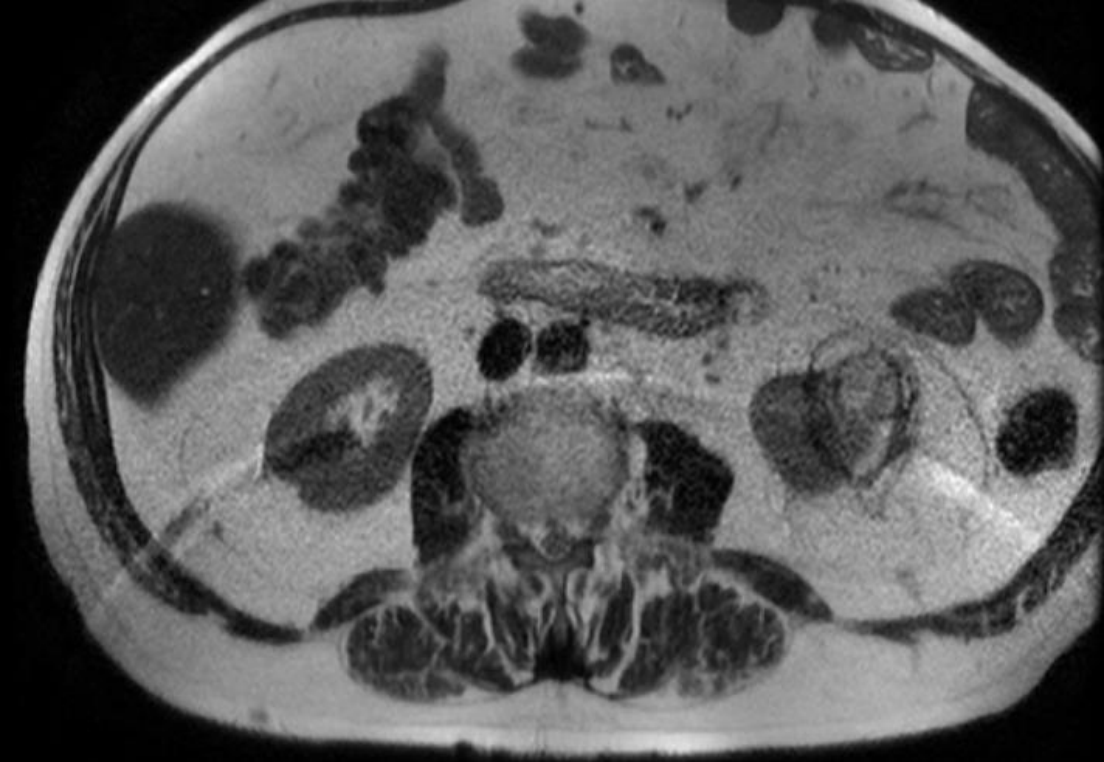


Avant traitement

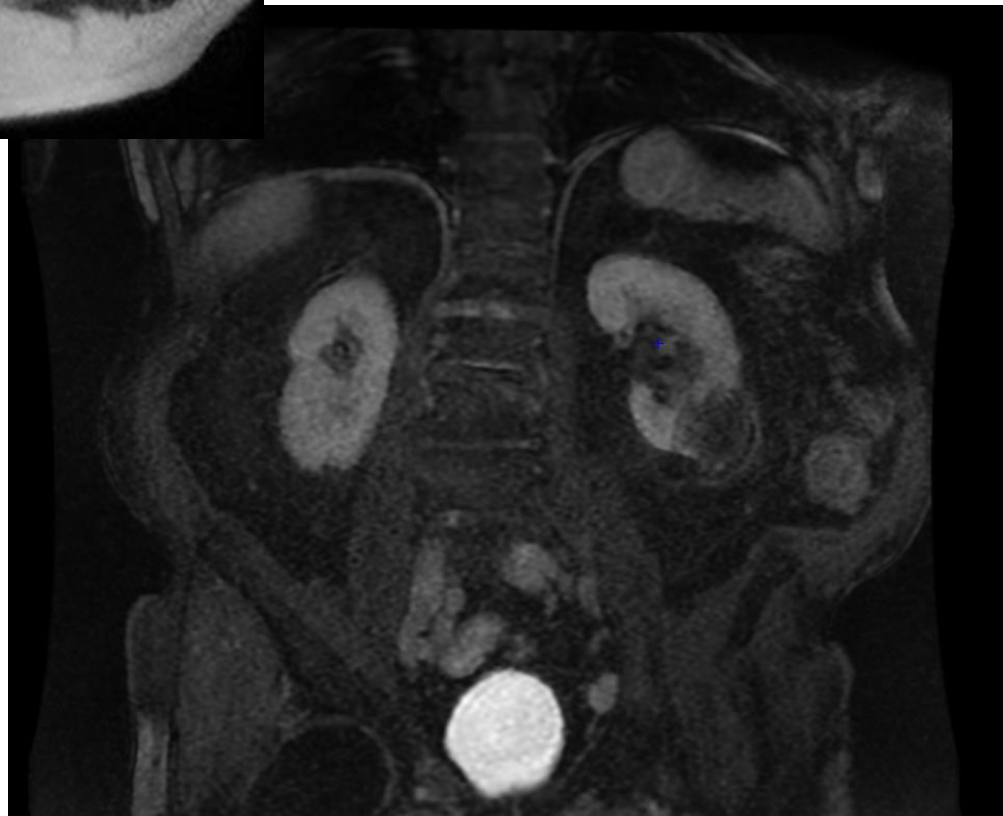







**Contrôle : réponse
complète**

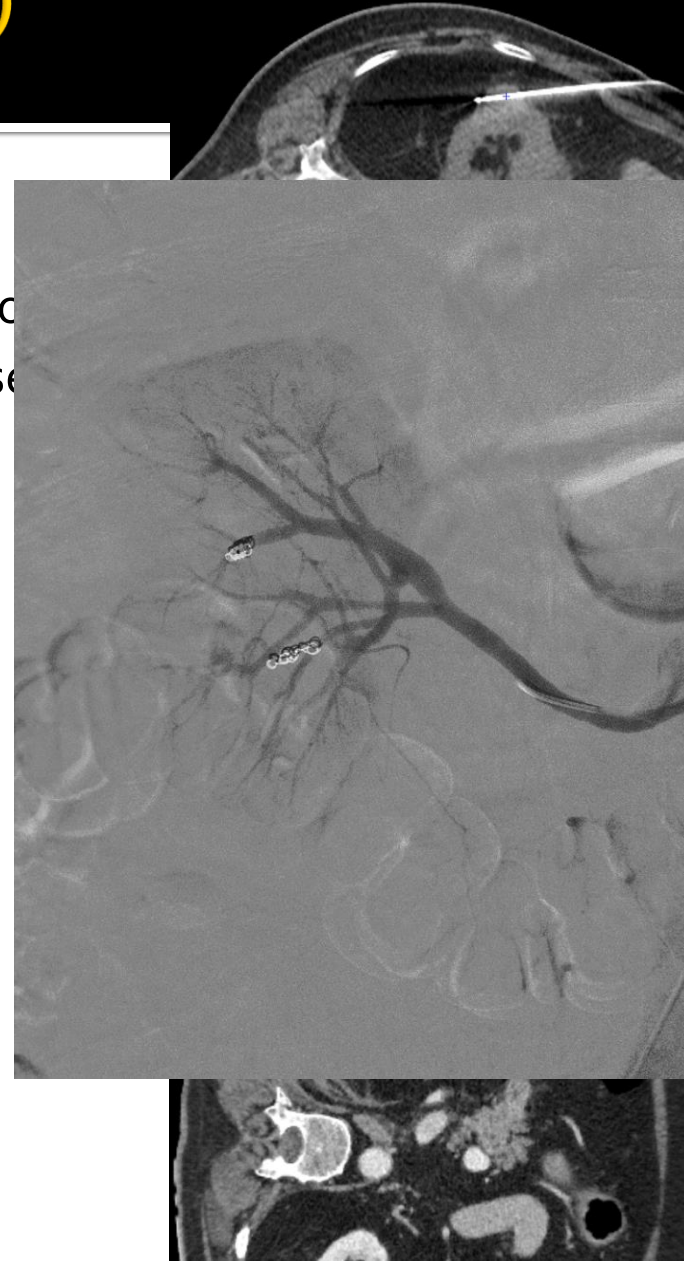

Résultats (Novembre 2022)

- **Nombre d'interventions** : 38
 - 36 patients traités dont 34 pour cancer
 - Succès technique : 100% (en onco)
- **Suivi moyen** : 9 mois (1,5 – **29**)
 - *9 patients n'ont pas encore eu leur IRM de contrôle*
- **Réponse complète** : 93%
 - Cas complexes inclus
 - 2 traitements incomplets (7%)
 - Complément par RF (1) ou cryo (1) → RC
- **Récidive locale** : 0%
- **Récidive à distance** : 19%
 - Profil tumeurs multi-focales+++
 - Nouvelle session par RF (4) ou cryo (1)

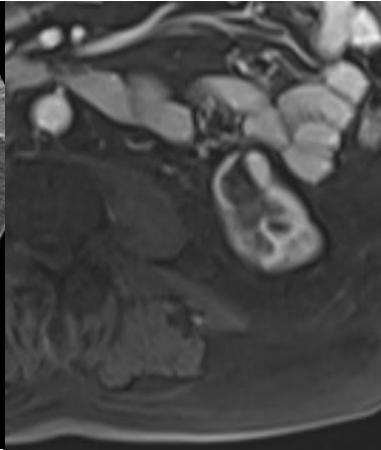
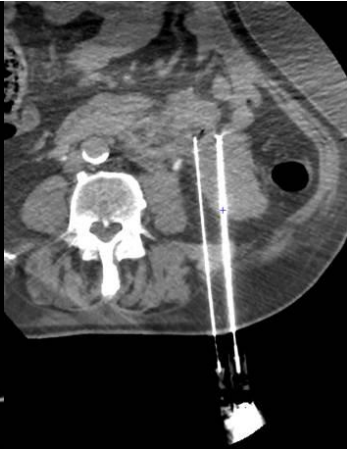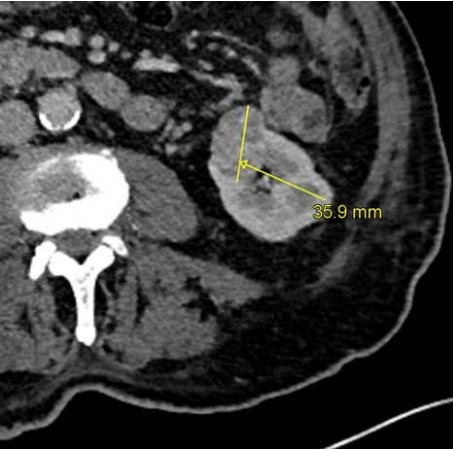
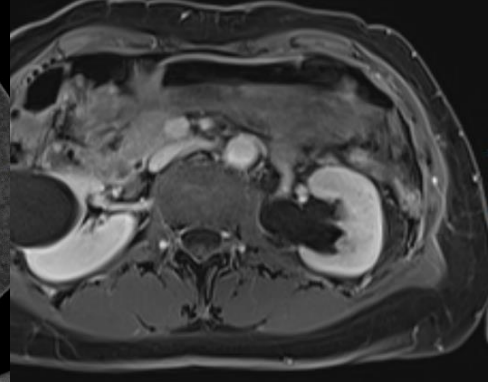
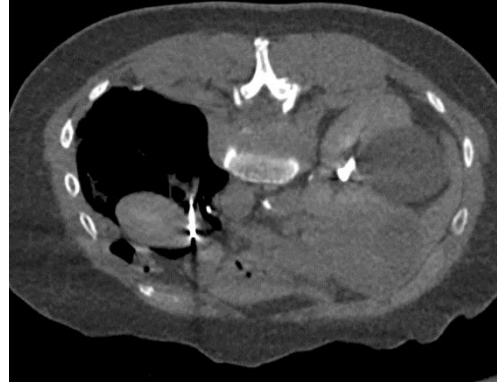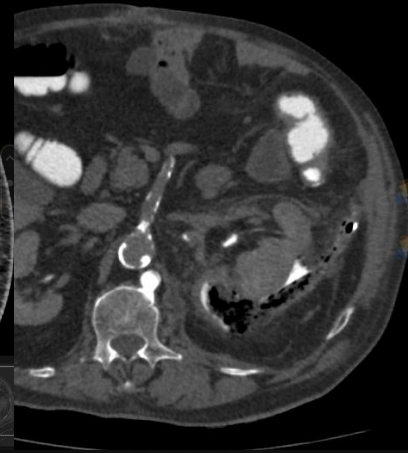
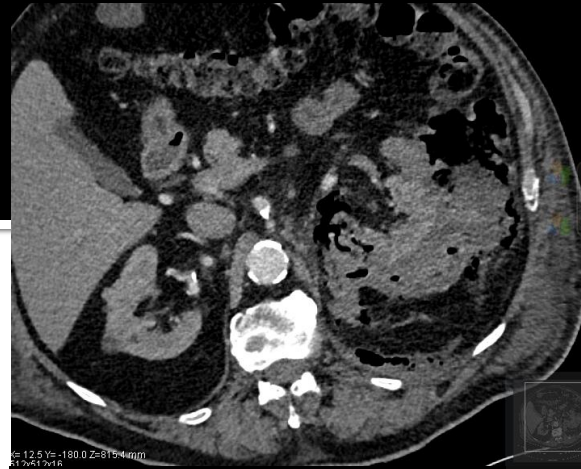
Résultats (Novembre 2022)

- **Complications mineures** : 14%
 - Hématurie (1) : spontanément résolutive en qq j
 - Radiculalgie (1) : spontanément résolutive en 3 se
 - PNO (2) : résorption spontanée
 - Hématome péri-rénal (1) : résorption spontanée
- **Complications « majeures »** : 6%
 - PNA (1) : traitement ATB
 - PNO (1) : exsufflation à l'aiguille – pas de drain
- **Consommables** :
 - 15,7 patients / an
 - Cryosondes : 3,7 / patient
 - Argon : 1,3 bouteille / patient



RETEX – Patient

- **Transferts** (Necker, Nantes, Saint-Louis, ...) : aucun vs 15-20 (avant 2020)
- **Contrôle tumoral optimisé**
- **Réduction significatives de certaines complications graves** (vs RF) :
 - Sténoses urétérales
 - Uro-hématome
 - Fistules / perforations digestives



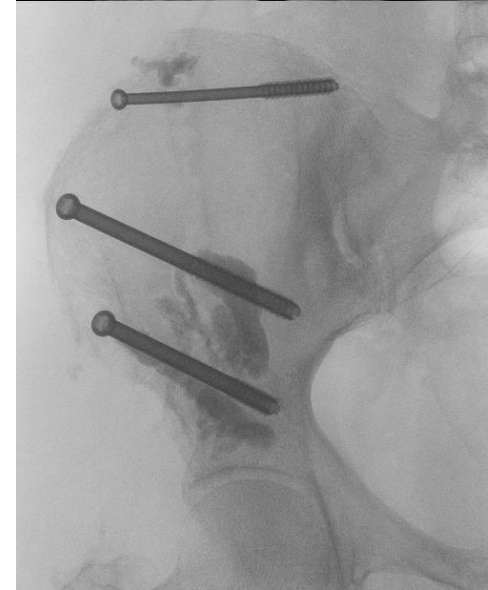
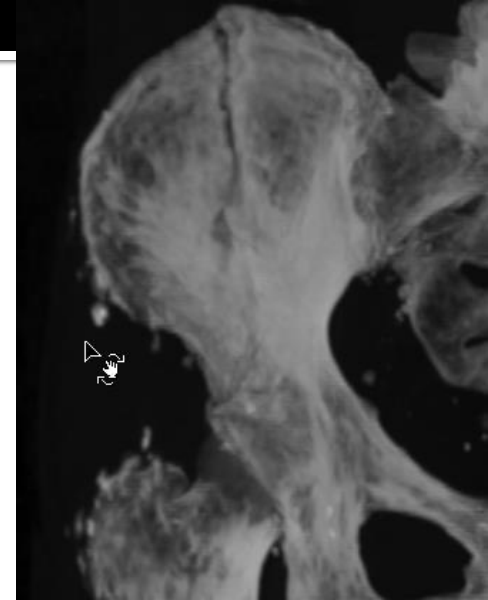
RETEX – Equipe médicale / institution

- Encombrement – Logistique – Dispo AG
 - Projection dans le CCI
- Courbe d'apprentissage : **implication équipe+++**
 - Rythme de croisière
- **Suivi IRM aisé**
- Pérennisation du recrutement
 - KB : **extension des indications**
 - RF++ (chir ?)
- **Valorisation**
 - **Attractivité** pour les **juniors** - interchu
 - **Promotion** des institutions locales

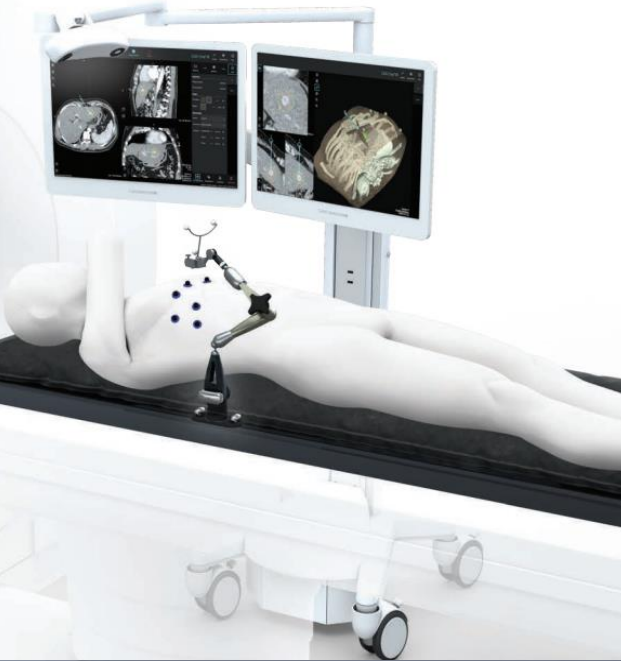

Work in progress

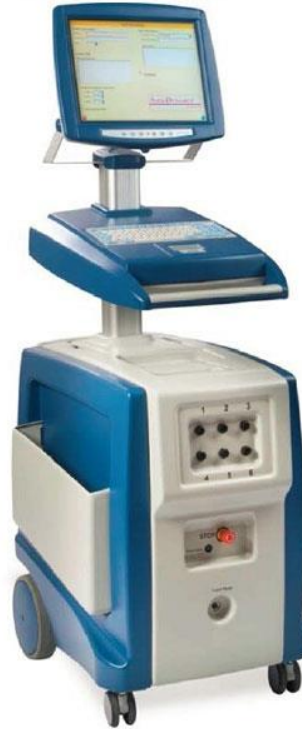- **Algo-radiologie interventionnelle**
 - Traitement de la douleur osseuse d'origine oncologique (métastases, fractures pathologiques, ...)
- **Consolidation osseuse**
 - Cimentoplastie avancée
 - Ostéosynthèse percutanée (pose de vis sous guidage d'imagerie)
 - Juin 2021 : 1^{ère} ostéosynthèse percutanée réalisée au CHU
- **Destruction tumorale**
 - Concernera quelques patients dans l'années
 - **Cryo : adaptée aux lésions > 3cm ou proches de structures neurologiques (non traitables par radiofréquence)**



Prospective



The NanoKnife Generator



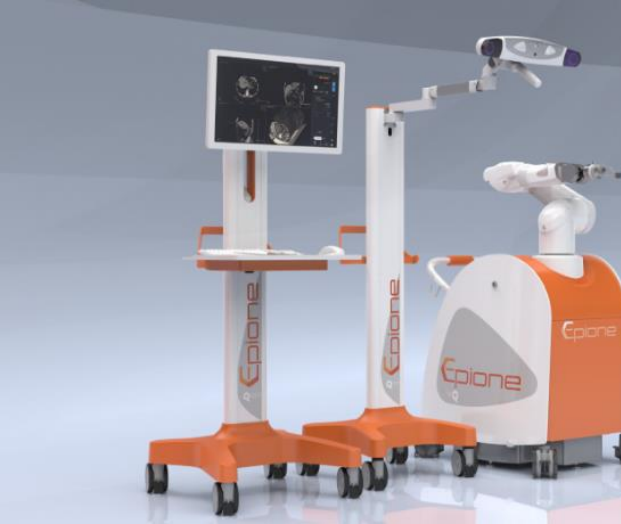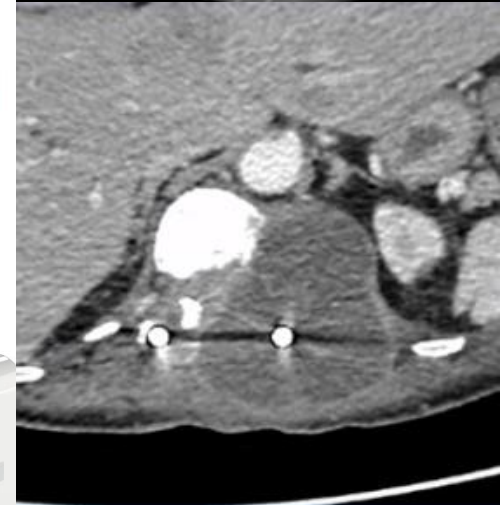
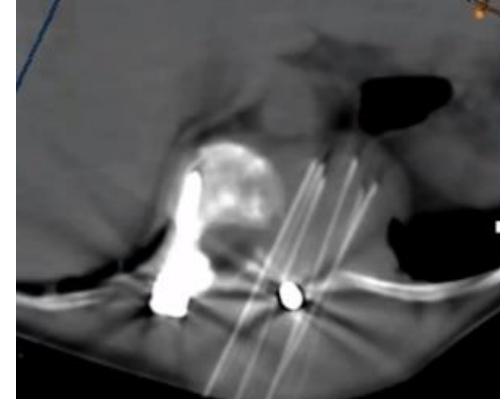
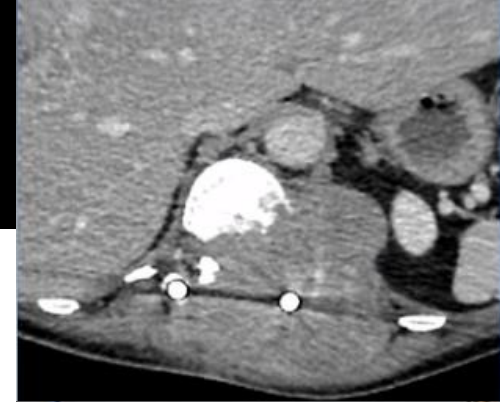
Activator RFID Monopolar Electrode



RFID Monopolar Electrode

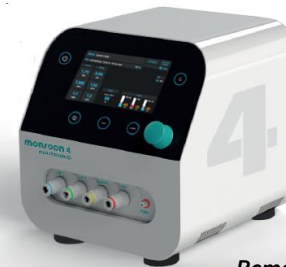

External Cardiac Synchronization Device

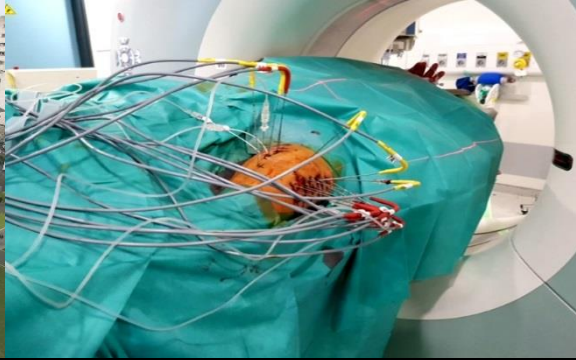


of HfJV

- known liability
- flexible
- economic
- service friendly
- clinical gold standard



Remerciements : Dr F.Deschamps (Gustave Roussy)



Merci de votre soutien !



ILLE-ET-VILAINE

